

# sommaire

Volume 9  
FÉVRIER / MAI  
2013  
N°31

- ★ **Test clinique** - Une lésion opaque sur la cornée 4  
Mélanie Danais, Simon Bouvet, Sophie Pradier, Sabine Chahory  
**Éditorial** par Stephan Zientara 6

## CHEVAL ET ÉQUIDÉS

### Dossier : actualités en maladies infectieuses

- ★ - La grippe équine en France : les outils de surveillance et de prévention 7  
Loïc Legrand, Pierre-Hugues Pitel, Christelle Marcillaud-Pitel,  
Anne Couroucé, Guillaume Fortier, Stéphane Pronost
- ★ - Les herpèsvirus équins : les diagnostiquer, les prévenir, les traiter  
aujourd'hui et demain ... 15  
Stéphane Pronost, Loïc Legrand, Christine Fortier, Erika Hue, Nadia Doubli-Bounoua,  
Stéphanie Fougerolle, Albertine Léon, Pierre-Hugues Pitel, Guillaume Fortier
- ★ - L'artérite virale équine : prophylaxie, diagnostic et traitement 24  
Fabien Mischczak, Loïc Legrand, Pierre-Hugues Pitel,  
Astrid Vabret, Stéphane Pronost
- ★ - La leptospirose : données scientifiques et épidémiologiques 33  
Albertine Léon, Sophie Castagnet, Sylvie Dumontier, Pierre-Hugues Pitel

## RUBRIQUES

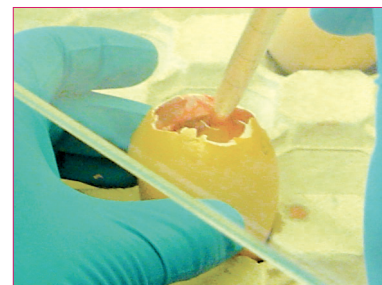
- **Reproduction** - Règlement sanitaire des studs-books en France  
appliqué aux étalons et aux juments 41  
Jean-François Bruyas
- ★ - **Observation clinique** - Traitement chirurgical  
d'un cas de kyste dentigère chez un hongre de 4 ans 43  
Laurent Maurizi, Benoît Tainturier
- **Mise au point** - Le syndrome métabolique équin : diagnostic et traitement 49  
Alexandre Louis, Aurélie Guy

## REVUE DE PRESSE INTERNATIONALE

- Rubrique dirigée par Jean-Luc Cadoré, Jean-Philippe Germain  
synthèses rédigées par Isabelle Rioussset, Marjolaine Le Bris, Anne Richard, Caroline Décombas,  
Cécile De Guio, Christel Feydy, Florie Julien, Cédric Fissolo, Manon Guidi, Sophie Moretti 58
- Un panorama des meilleurs articles d'équine : notre sélection
- Digestif - Torsion d'un lobe hépatique chez six chevaux
  - Imagerie - Boiterie localisée dans l'articulation métacarpo(tarso)-phalangienne :  
résultats d'IRM chez 232 chevaux, sans diagnostic radiographique
  - Néonatalogie et pharmacologie - Pharmacocinétique et innocuité du méloxicam  
par voie orale chez les poulains
  - Imagerie - Résorption osseuse de la face palmaire de la phalange distale chez le cheval :  
diagnostic radiographique et par résonance magnétique
  - Chirurgie - Laparotomie exploratrice de colique chez les chevaux : effet du bandage suturé  
sur la probabilité d'infection de plaie, étude comparative rétrospective
  - Thérapeutique et locomoteur - Effets de l'administration intra-articulaire répétée d'amikacine  
sur les concentrations en substance amyloïde A (SAA), en protéines totales et le comptage  
des cellules nucléées dans le liquide synovial de chevaux en bonne santé
  - Imagerie et locomoteur - Ligament suspenseur du boulet chez le cheval de sport :  
les anomalies échographiques subcliniques. Étude chez 60 galopeurs de courses
  - Cancérologie et dermatologie - Sarcoïdose équine : signes cliniques, diagnostic,  
traitement et résultats sur 22 cas
  - Reproduction - Réduction de gestations gémellaires par aspiration transvaginale  
échoguidée chez la jument, évaluation des taux de gestation et de mise bas
  - Imagerie - Placentite induite expérimentalement par voie ascendante chez des ponettes :  
comparaison des modes B et Doppler couleur en échographie
- ★ **Test clinique** - les réponses 64  
**Tests de formation continue** - les réponses 66

## DOSSIER

### ACTUALITÉS EN MALADIES INFECTIEUSES chez les équidés



### revue de formation à comité de lecture

► indexée dans  
les bases de données :

- Index Veterinarius  
(CAB International)
- Veterinary Bulletin  
(CAB International)
- CAB Abstracts Database

► agréée pour délivrer  
des crédits de formation  
continue par le CNVFCC  
(Conseil national vétérinaire de la  
formation continue et complémentaire)

CHEVAL

RUBRIQUE

REVUE INTERNATIONALE

Observations et résultats originaux

Souscription d'abonnement en page 65  
et sur [www.neva.fr](http://www.neva.fr)